Lane Medical Library

AUS DEM PATHOLOGISCHEN INSTITUT
DES ALLGEMEINEN KRANKENHAUSES ST. GEORG, HAMBURG
LEITER: PROF. DR. F. WOHLWILL

ÜBER ENCEPHALITIS BEI PUERPERALERKRANKUNGEN

INAUGURAL-DISSERTATION

ZUR

ERLANGUNG DER DOKTORWÜRDE

EINER

HOHEN MEDIZINISCHEN FAKULTÄT

DER

UNIVERSITÄT HAMBURG

VORGELEGT VON

HANS ERHARD BOCK
MEDIZINALPRAKTIKANT AUS GOTHA

HAMBURG 1927

* 1927

VERLAGSBUCHHANDLUNG JULIUS SPRINGER IN BERLIN. 1928

Referent: Prof. Dr. Fahr

Sonderabdruck aus
„Zeitschrift für die gesamte Neurologie und Psychiatrie", Bd. 115, H. 1/2

Wenn im Folgenden über einige Hirnbefunde bei puerperalen Erkrankungen berichtet wird, so soll von den vielen schon mit bloßem Auge erkennbaren Gehirnmetastasen abgesehen werden. Wir wollen uns hier vielmehr mit jenen zweifellos nicht seltenen Fällen beschäftigen, bei denen der makroskopische Sektionsbefund eine vollbefriedigende Erklärung für schwere klinische Krankheitszeichen vermissen läßt. Mikroskopisch sind dann wohl hin und wieder kleine Entzündungsherde nachweisbar (*Schottmüller*), die durch capilläre Embolien mit den gewöhnlichen Eitererregern bedingt sind und deshalb mit Recht der Encephalitis purulenta zugezählt werden. Daß daneben jemals nichteiterige Encephalitiden zur Beobachtung gekommen wären, geht weder aus der gynäkologischen, noch neurologischen, noch pathologischen Literatur hervor. Ich halte mich darum für berechtigt, hier einen solchen Fall nichteitriger, puerperalseptischer Encephalitis zu veröffentlichen.

Aber auch ohne das Vorhandensein einer Bakteriämie bzw. einer bakteriell bedingten Toxinämie sieht man hin und wieder in der Gravidität, bei Aborten oder im Wochenbett Bilder, die am ehesten einer akuten Encephalitis gleichen. Zu ihrer Erklärung wird meist der mehr oder minder konkrete Einfluß von Schwangerschaftstoxinen herangezogen; doch ist bei dem völligen Fehlen beweisender pathologisch-anatomischer Befunde die Lehre von der abakteriell-toxischen Encephalitis dadurch noch in keiner Weise gefördert worden. Ich kann heute der Gruppe der *toxischen* Encephalitiden eine bisher nicht bekannte Form zufügen, die ohne erkennbare Beteiligung von Bakterien, vielmehr durch exogene (und darum zum Nachweis geeignetere) Giftwirkung zustande gekommen ist. Es handelt sich um eine durch *chemisch-toxische* Seifenschädigung hervorgerufene *Ätzencephalitis*. Sie unter den puerperalen Encephalitisformen aufzuführen, berechtigt mich die praktische Erkenntnis, daß

Seife eine derart deletäre Wirkung nur von einem graviden Uterus aus — und, wie ich glaube, nur bei besonderen anatomischen Verhältnissen — entfalten kann.

Schließlich sei am Beispiel eines dritten Falles daran erinnert, daß auch bereits bestehende Encephalitiden unter dem Einfluß der Generationsvorgänge Exacerbationen erfahren können, ähnlich den plötzlich durch das Geburtstrauma sich verschlimmernden anderen nervösen Leiden.

Fall 1[1]. Die 34jährige Frau R., Mutter zweier gesunder Kinder im Alter von 13 und 8 Jahren, hatte bisher nie einen Abort. Ihre letzten Menses waren am 13. V. Am 21. IX. „rutschte sie aus" und fiel hin. 2 Tage darauf „ging das Wasser ab". Deshalb suchte sie am Mittag des 24. IX. das Krankenhaus auf.

Die Frucht ist bisher nicht erschienen, doch blutet die Patientin. Die Aufnahmetemperatur von 40,5° sinkt zur Norm, nachdem unter Chinin und Gynergenwirkung der Fet sowie die Placenta abgegangen sind. Die Kranke sieht weiterhin blaß, cyanotisch und ängstlich aus. Puls klein und weich.

Tags darauf Temperaturanstieg auf 38,8°; Übelkeit, mehrmaliges Erbrechen, großer Durst. Es wird über leichten Schmerz im linken oberen und im mittleren Epigastrium geklagt. In der Nacht zum 26. IX. *tobt* die Patientin mehrere Stunden, ist *unklar* und *läßt* sich kaum im *Bett halten*.

Während des Tages hat sie dauernd *Augenschmerzen*, ist im ganzen etwas ruhiger, doch dauernd unklar. Leib weich. An der lateralen Seite beider Oberschenkel wird an diesem Tag zuerst je eine talergroße, nekrotische Stelle bemerkt.

Nach neuerlichem Temperaturanstieg erfolgt bei kräftigem Pulse (Herzmittel!) der Exitus letalis am Abend des 26. IX., d. h. 5 Tage nach dem „Fall", 3 Tage nach dem Fruchtwasserabfluß.

Die klinische Diagnose lautet: *Septischer Abort* (im 4. bis 5. Monat), *Peritonitis*.

Die Sektion (Nr. 1121/26) wird 36 Stunden post mortem ausgeführt und ergibt den folgenden Befund:

An der Außenseite beider *Oberschenkel* je eine kegelförmige Nekrose, die rechts etwas tiefer als links ist.

Herz: Keine Endokarditis.

Trachealschleimhaut in einem markstückgroßen Bezirk an der Pars membranacea ganz besonders stark gerötet.

Bauchsektion: Keine Peritonitis.

Nebennieren: 6,4:4:1 cm, von Hämorrhagien durchsetzt, die besonders subkapsulär liegen, so daß die Kapsel dunkelrot aussieht. Nebennierenvene anscheinend frei von Pfröpfen.

Uterus: Serosa glatt und spiegelnd. Myometrium außergewöhnlich weich. Die Innenfläche bedeckt mit blauroten, nicht schmierig aussehenden Fetzen. Im rechten Parametrium findet sich ein von ödematösem Gewebe umgebener, pfennigstückgroßer, hyperämischer Bezirk.

Venae ovaricae o. B.

Leber von teigiger Konsistenz, mit undeutlicher Läppchenzeichnung.

---

[1] Für die Überlassung der hier veröffentlichten Krankengeschichten bin ich Herrn Prof. Dr. *Matthaei* zu großem Danke verpflichtet. — Der vorliegende Fall 1 wurde auf dem Kongreß der Nordwestdeutschen Psychiater von Prof. Dr. *Wohlwill* kurz besprochen (siehe Arch. f. Psychiatrie u. Nervenkrankh. **79**, H. 4).

Gehirn: Weiche Hirnhäute und Hirnsubstanz deutlich hyperämisch, in der letzteren zahlreiche punktförmige Blutungen, besonders in der Brückengegend. Haubenregion von graurötlichem Aussehen. Im linken *Corpus Luysii* ein erbsengroßer, graurötlicher, scharfbegrenzter Herd.

Sektionsdiagnose: Status nach *Abortus.*

Placentarreste im weichen, faustgroßen Uterus.

Tracheitis.

Nebennierenblutungen beiderseits.

Hautnekrosen an beiden Oberschenkeln.

Encephalitis.

Diese makroskopischen Befunde werden in reichem Maße ergänzt durch mikroskopische und bakteriologische Ergebnisse:

Placenta (spontan geboren, bereits vor dem Tode der Mutter zur histologischen Untersuchung eingelegt): In den Gefäßen der meisten Zotten finden sich so zahlreich dicke Bakterienhaufen, daß sie zumeist wie Thromben das ganze Lumen ausfüllen; es sind gramnegative Stäbchen, die sich auch zerstreut hier und da im Zottenbindegewebe vorfinden. Nur zum Teil ist das Zottenstroma ganz normal; zum Teil mit karyorrhektisch zerfallenden Kernen, zum Teil mit Leukocyten überschwemmt. Endo- bzw. periarteriitische Prozesse finden sich nirgends in überzeugender Deutlichkeit. Bakterien- und Leukocytenbefund enden fast scharf an der Grenze zum mütterlichen Teil der Placenta, in dem nur nach langem Suchen sehr vereinzelte Stäbchen, Leukocyten und Fibrin nachweisbar sind. Im Gegensatz dazu erscheint das Amnion stark aufgelockert und durchsetzt von karyorrhektisch zerfallenden Leukocyten, besonders in den chorionwärts gelegenen Epithellagen.

Parametrium (rechts): In den Lymphspalten ein umschriebener Infiltrationsherd, vorwiegend leukocytärer Art. In einer Vene gramnegative, plumpe Stäbchen.

Oberschenkelhaut: Bis in die Subcutis reichende Nekrose, in deren Umgebung stark entzündliche Reaktion. Große Mengen gramnegativer Stäbchen nachweisbar.

Trachea: In den Gefäßen zahlreiche Fibrinthromben, über denen die sonst nicht entzündlich veränderte Schleimhaut defekt ist. Bakteriennachweis negativ.

Nebenniere: Eine große sowie mehrere kleinere Venen sind thrombosiert, ihre Wand oft mit schlechter Kernfärbung, an einer Stelle deutlich nekrotisch. Im Mark, besonders aber in der Rinde, vielfache Blutungen (siehe Abb. 1). Gramnegative Stäbchen befinden sich massenhaft in den Gefäßlumina, sind aber auch in der Gefäßwand und extravasculär aufzufinden. (Die Befunde beider Nebennieren gleichen sich weitgehendst.)

Herzblut: Reinkultur von „sehr reichlich Coli".

Lumbalpunktat: Mischkultur überwiegend Coli, geringer Staphylo- und hämolysierende Streptokokken. Mikroskopisch: Reichlich gramnegative Stäbchen, vereinzelt grampositive Diplokokken.

Gehirn. Nissl-Färbung.

Brücke und *Brückenhaube:* Zunächst fallen vielfach kleine Blutungen auf, die zumeist die Grenze des adventitiellen Lymphraumes nicht überschreiten. In anderen Gefäßscheiden sieht man leichtere zellige Infiltrate, deren Hauptbestandteile einkernige Rundzellen sind (siehe Abb. 2); nur ab und an finden sich auch einmal leukocytäre Elemente darunter. Nach der Brückenhaube zu bekommt man zahlreiche solide Gefäßsprossen mit progressiv veränderten Wandzellen zu Gesicht. An anderen, größeren, doch kollabierten Gefäßen sieht man Kernteilungsfiguren aufweisende Zellen, die sich aus dem adventitialen Verbande lösen; etwas weiter entfernt völlig isolierte Histiocyten. In der Umgebung von Gefäßen, deren Lumina von Leukocytenthromben ausgefüllt sind, finden



Abb. 1. Fall 1. Blutungen in der Nebennierenrinde; Bakterienembolien in den Gefäßen. Unna-Pappenheim-Färbung.

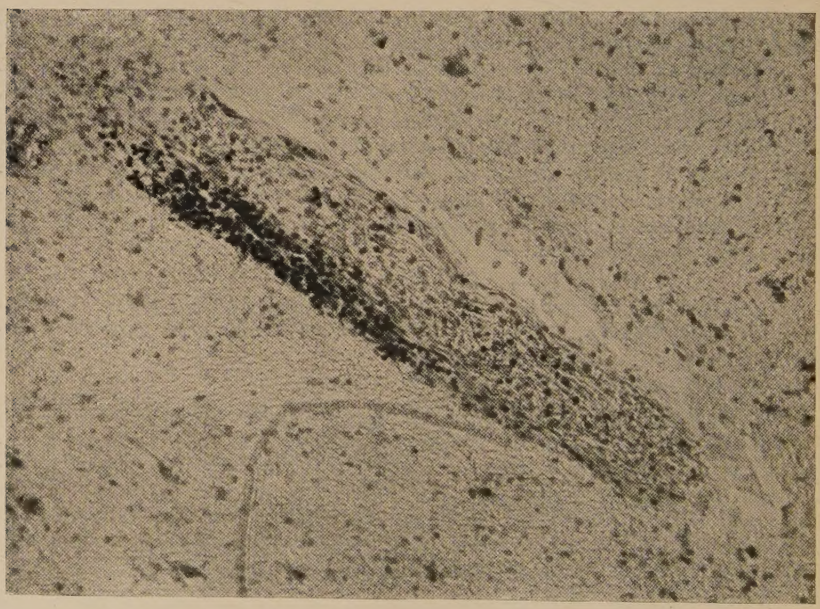

Abb. 2. Fall 1. Einseitiges Lymphocyteninfiltrat im adventitiellen Lymphraum einer Vene. Toluidinblaufärbung (Nissl).

sich Ganglienzellveränderungen in besonderer Übersichtlichkeit: entweder sind die Zellausläufer abnorm weit angefärbt, und das Protoplasma des Zelleibs zeigt statt der Nissl-Schollen feine matte Ringelchen; das metachromatisch gefärbte Kernkörperchen liegt stark exzentrisch, hebt sich aber deutlich ab; oder die Zellfortsätze sind nur an Körnchenreihen von metachromatischen Abbauprodukten kenntlich, während der Kern geschrumpft und stark hyperchromatisch ist. Solche Substanzbrocken von schwarz-blauer Farbe haben sich nicht selten unmittelbar an den Ganglienzellrändern niedergeschlagen. Die Glia ist in der Umgebung von derartig degenerierten Ganglienzellen regressiv verändert: so sieht man teils amöboid umgewandelte, teils karyorrhektisch zerfallende Gliatrabantzellen (siehe Abb. 3).

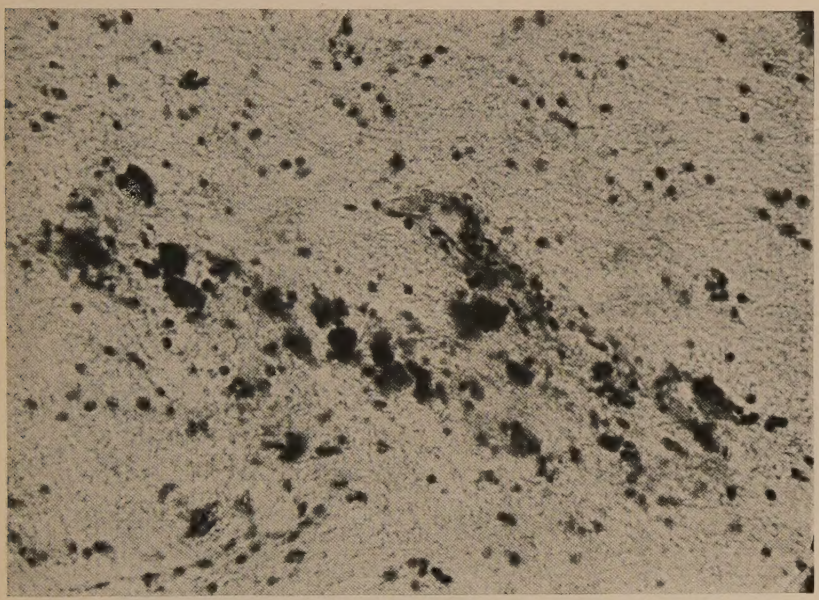

Abb. 3. Fall 1. Degenerierte Ganglienzellen. Gliaamöboidose. Toluidinblaufärbung (Nissl).

Hirnschenkelhaube: Neben den erwähnten Gefäßprozessen zeigen sich in besonders schöner Weise herdförmige Ganglienzelldegenerationen mit Sichtbarwerden der pericellulären Strukturen, die mit Abbaumassen körnig inkrustiert sind. Außer regressiver Gliaumwandlung im Sinne des Zellzerfalls und der Amöboidose ist auch ein leichter progressiver Vorgang der gliogenen Stützsubstanz unverkennbar. Gliazellen mit vergrößerten, außerordentlich klar gezeichneten Kernen sind zu Häufchen versammelt, die manchmal ohne erkennbare Beziehung zu Ganglienzellen sind, bisweilen aber auch als Trabantzellenwucherungen an weniger eingreifend veränderten Ganglienzellen aufgefaßt werden müssen. Bisweilen ist es zur Ausbildung von Stäbchenzellen gekommen.

Corpus Luysii: Alle Gefäße, besonders die kleineren Arterien, sind sehr kernreich, so daß sie schon bei schwacher Vergrößerung ungewöhnlich stark in die Augen fallen. Die Immersionsbetrachtung ergibt, daß diese Deutung für einen Teil der Gefäße zutrifft, wenngleich es sich vielleicht mehr um Schwellung als um Vermehrung der Wandzellen handelt. Bei einem anderen Teil wird der Kernreichtum vorgetäuscht durch massenhaft vorhandene Stäbchen. Daneben finden

sich schwerste Ganglienzellveränderungen, kenntlich am Zerfall in plumpe Schollen; des weiteren deuten teils in Bröckel zerfallende, teils amöboid umgewandelte Gliatrabantzellen auf jene schwere Schädigung hin. Im ganzen zeigt der Prozeß in diesem Gebiet seinen Höhepunkt.

In der *Substantia nigra* sind alle Veränderungen viel geringgradiger.

In der *weißen* Substanz des Mittelhirns sind lediglich Leukocytenthromben zu sehen.

Der *Thalamus opticus* zeigt die gleichen progressiven Gefäßwandelemente wie das Corpus Luysii. Der Befund von zahlreichen Mastzellen unter den gewucherten Adventitialzellen ist wohl besonderer Hervorhebung wert. An anderen

Abb. 4. Fall 1. Bacterium coli im Arterienlumen. Unna-Pappenheim-Färbung.

Stellen dagegen sind die Wandzellen durch schlechte oder fehlende Kernfärbung als regressiv veränderte charakterisiert. Verflüssigungsprozesse an den Ganglienzellen finden sich allenthalben in der oben skizzierten Weise. Die Gliaamöboidose überwiegt auch hier gegenüber den Trabantzellenwucherungen.

Das *Pallidum* ist völlig frei von pathologischen Veränderungen.

Das *Striatum* ist größtenteils unversehrt; nur ein einziger Schnitt ergibt, daß auch im Nucleus caudatus neben Leukocytenthromben sich einige im Nisslschen Sinne schwer veränderte Ganglienzellen finden.

Im auffallend breiten Stratum zonale der *Insula Reilii* hat eine mächtige Wucherung der Gefäßwandelemente statt. Perivasculäre Rundzelleninfiltrate, zwischen denen sich auch einige Leukocyten finden, sowie Leukocytenaustritte ins Nervenparenchym vervollständigen das Bild. Im Zustand der Verflüssigung befindliche Ganglienzellen mit massenhaft angehäuften metachromatischen Abbauprodukten und regressive Gliazellen deuten hier auf schwer schädigende Einwirkungen hin.

Die übrigen *Großhirnrinden*schnitte zeigen nur einen relativ geringen pathologischen Befund; einige „schwer erkrankte Ganglienzellen" sind ab und zu einmal zu sehen; Trabantzellenwucherung und Gliaamöboidose halten sich dabei ungefähr die Wage.

Die *Fibrinfärbung* ergibt, daß namentlich die Gefäße des Corpus Luysii mit Fibrin verstopft sind. Auch außerhalb der Gefäßbahn liegen an einer Arterie mit einseitigem Wandinfiltrat fädige, die Fibrinfärbung annehmende Massen.

Die *Fettfärbungen* zeigen eine nicht unerhebliche Verfettung von Gefäßintimaelementen. Oft hat der Gefäßinhalt eine blaßgelblichrote Färbung angenommen. Mesodermale und gliogene Fettkörnchenzellen fehlen dabei völlig. Daß die regressiven Gliavorgänge nicht geringgradige sind, lehrt die ausgedehnte Amöboidose der in der Umgebung mancher Ganglienzellen gelegenen Gliaelemente, die bisweilen in kleinen Haufen stehen.

Die *Mann-Alzheimerschen Färbungen* bestätigen die erwähnten Glia- und Gefäßbefunde. Markscheidenschädigungen sind lediglich im Bereich der Blutungen nachweisbar.

Die *Bakterienfärbungen* ergeben allenthalben sowohl inner- als auch außerhalb der Gefäße das Vorhandensein von ziemlich plumpen, gramnegativen Stäbchen (siehe Abb. 4).

Zusammenfassung: Eine 34 Jahre alte Frau kommt — im 4. bis 5. Monat gravide — mit einem inkompletten, fieberhaften Abort in das Krankenhaus. Ursächlich gibt sie einen vor 3 Tagen erlittenen Fall nach Ausrutschen an; das Fruchtwasser sei vor einem Tag abgeflossen (ob es übelriechend war, konnte leider nicht angegeben werden). Ohne manuelle oder instrumentelle Hilfe werden Fet sowie Placenta geboren. Unter schwer-septischen Erscheinungen, von denen cerebrale Symptome (Toben, Unklarsein, Augenschmerzen) besondere Hervorhebung verdienen, kommt die Patientin 5 Tage nach dem Fall, d. h. 3 Tage nach Fruchtwasserabfluß, zum Exitus letalis.

Die Sektionsdiagnose „Status nach abortus; Tracheitis; Nebennierenblutungen beiderseits; Hautnekrosen an beiden Oberschenkeln; Encephalitis" wird ergänzt durch den bakteriologischen Nachweis von Bacterium coli im Herzblut und im Liquor. Eingehende histopathologische Untersuchungen ergeben außerdem das Vorhandensein kleiner, plumper, gramnegativer Stäbchen in den Hautnekrosen, in beiden Nebennieren (in denen außerdem Gefäßwandnekrosen, Blutungen und Venenthrombosen sich finden) und im Gehirn. Bemerkenswert ist der Befund der Coliencephalitis: Sie betrifft fast ausschließlich die graue Substanz und erfährt in der Gegend des Subthalamus, Tegmentum sowie des Thalamus eine besondere Akzentuation. Deutliche progressive Gefäßprozesse (Mastzellenbildung!) und schwere Ganglienzellerkrankungen im Sinne Nissls sind das auffälligste; Leukocyten- und Fibrinthromben in den Gefäßen, Fibrinexsudationen und spärliche Lymphscheideninfiltrate, in denen nur vereinzelt einige Leukocyten nachweisbar sind, vervollständigen das Bild. Die Glia ist zumeist regressiv-amöboid umgewandelt, doch fehlen auch progressive Vorgänge nicht vollständig.

Wesentlich interessanter erscheinen die obigen Befunde nach der Untersuchung der spontan geborenen Placenta, die das Bild einer durch gramnegative Stäbchen hervorgerufenen, leukocytären Entzündung bietet. Bacterium coli findet sich dabei massenhaft in den *kindlichen* Mutterkuchenanteilen (vorwiegend in den Zottengefäßen), während Bakterienbefund und Leukocytenexsudation im *mütterlichen* Placentaranteil relativ spärlich sind.

Ohne auf die Frage der Placentitis, die einer von anderen Gesichtspunkten ausgehenden Sonderbesprechung vorbehalten werden soll, näher einzugehen, stelle ich fest, daß die Verteilungsart der Keime und die Stärke der von ihnen ausgelösten Gewebsreaktion sehr für eine vom noch lebenden Kinde ausgegangene, embolische Entzündung des Mutterkuchens sprechen.

Der kritischen Erörterung der vorliegenden Befunde liegt also folgendes Krankheitsgeschehen zugrunde:

Von einer bakteriell bedingten Placentarentzündung aus ist eine mütterliche Sepsis entstanden, die zu Metastasen in Haut, Nebennieren, Gehirn (und Trachea ?) geführt hat. Daß Bacterium coli als Erreger anzuschuldigen ist, steht nach histologischen und bakteriologischen Untersuchungen absolut fest. Ist schon die *Tatsache* der *Metastasenbildung* bei Colisepsis etwas Ungewöhnliches, so ist die *Auswahl* der befallenen Organe noch überraschender.

Lungen und Nieren, jene von allen Bakteriämien ausnahmslos bevorzugten Organe, sind völlig frei; Milz, Herz, Leber, Schilddrüse und Meningen, deren gelegentliche Mitbeteiligung auch bei Colisepsis bekannt ist, weisen keinerlei pathologische Veränderungen auf. Lediglich die Hautmetastasen lassen die Ähnlichkeit mit anderen septischen Allgemeininfektionen erkennen. Ganz ungewöhnlich scheinen mir die Nebennierenmetastasen zu sein, die wir vielleicht nicht ohne Berechtigung für die Schmerzen im Oberbauch, die man klinisch nur mit einer Peritonitis erklären zu können glaubte, verantwortlich machen dürfen. Sie werden, wie ich aus Fällen akut verlaufender Addisonscher Erkrankungen (*Wiesel, Karakascheff*) schließe, möglicherweise den für eine Colisepsis abnorm schnellen Verlauf unserem Verständnis näherbringen können.

Von allen Metastasen aber verdient im Rahmen unserer Besprechung der Befund einer metastatischen *Coliencephalitis* die meiste Beachtung. Soweit ich die Literatur übersehe, finden sich keinerlei Hinweise, daß jemals Bacterium coli eine Encephalitis verursacht hätte. Wohl liest man von Colimeningitiden, die — im Gegensatz zu den wohlumrissenen Krankheitsbildern bei Säuglingen und Kleinkindern — bei Erwachsenen ein relativ seltenes Vorkommnis darstellen. Von einem Übergreifen der entzündlichen Veränderungen auf die Hirnsubstanz wird dabei nie berichtet.

Nur bei *E. Fraenkel* sind unter seinen Gehirnbefunden bei Infektionskrankheiten auch durch Bacterium coli bedingte Veränderungen verzeichnet: Fibrinthromben, intravasculär gelagerte, eigentümlich hyaline, kugelige Gebilde und ganz kleine Nekroscherde von rotviolettem Farbton, die des öfteren in Mark und Rinde wiederkehren (als Koagulationsnekrosen gedeutet). Wie man sieht, rein alterative Prozesse ohne spezifische Eigenart, heilbar und von *Fraenkel* selbst nicht als Encephalitiden angesprochen. Es bedarf kaum des Hinweises, daß die von mir beschriebene Coliencephalitis — bei der im Gegensatz zu *Fraenkel* der Erregernachweis auch in vielen *Schnitt*präparaten gelungen ist — ein durchaus anders zu bewertendes pathologisches Geschehen ist. Zwar sind auch in meinem Falle die regressiven Vorgänge sehr viel stärker als wir das von Encephalitiden mit gewöhnlichen Eitererregern gewohnt sind, ja, wir dürfen sagen, daß sich progressive und regressive Prozesse etwa die Wage halten. Es soll damit nicht gesagt sein, daß diese Coliencephalitis mit Bakterienbefund der Einordnung in die Reihe der „Encephalitiden" nennenswerte Schwierigkeiten böte, sondern nur herausgehoben werden, daß sie der „Encephalose" näher steht als beispielsweise eine durch Strepto- oder Staphylokokken hervorgerufene Encephalitis. Vielleicht ist hier mehr als ein Zufall im Spiele. Sehen wir doch bei Typhus und Dysenterie Gehirnveränderungen, die sicher den „Encephalosen" angehören. Am lehrreichsten erscheint mir ein Fall *Wohlwills*, weil bei ihm schwersten nervösen Symptomen ein eindeutiges anatomisches Substrat entspricht; neben reichlichen progressiven Gliaprozessen und leichten Gefäßreaktionen Verödungsherde rein degenerativen Charakters, denen jegliches exsudative und progressive Moment fehlt. *Wohlwill* hebt bereits die Analogie mit den Befunden hervor, die *Lotmar* bei experimenteller Vergiftung mit Dysenterietoxin fand. Auch *Fraenkels* Colisepsisergebnisse legen an den Tag, wie sehr hier degenerative Vorgänge dominieren.

Damit stimmt ein in jüngster Zeit im Wohlwillschen Institut beobachteter Fall (Sektion 1340/27), von puerperaler Colisepsis überein, der nach 6wöchigem Krankenlager durch Verbluten aus einer Lungenarterie, die durch einen metastatischen Lungenabsceß geschädigt war, letal endete. Bacterium coli konnte auch hier im Leichenliquor bakteriologisch nachgewiesen werden, fehlte dagegen in den Schnittpräparaten völlig. Außer einigen Gliarosetten in der weißen Substanz und Ganglienzellgräbern neurocytophager Herkunft, also ausgesprochen alterativen Bildern, fanden sich keinerlei exsudative oder proliferative Vorgänge.

Schon lange hat man sich daran gewöhnt, bei fehlendem Erregernachweis *Toxinwirkungen* für entstandene Schäden verantwortlich zu machen. Daß dies kein grundsätzlicher Fehler ist — so unbefriedigend auch immer die autokratische Auswertung negativer Resultate sein mag

— sieht man aus den Untersuchungen *Lotmars*, der ja nur mit Toxinen arbeitete. So neige auch ich dazu, die direkte Bakterieneinwirkung nur für meinen Fall gelten zu lassen, während in allen übrigen Colisepsisfällen und in den meisten anderen Fällen typhöser Encephalitis, bei denen nach *Wohlwill* „der Zusammenhang mit dem Typhus in der Regel nur klinisch, nicht aber histologisch-bakteriologisch nachweisbar ist", die Gehirnprozesse auf die Wirkung von Endotoxinen bezogen werden dürften.

Es folgt aus dem Gesagten, daß der Colityphusgruppe möglicherweise die Neigung eigen ist, im Zentralnervensystem durch Toxinwirkung mehr regressive Vorgänge auszulösen, daß echte Encephalitiden bei Colityphuserkrankungen aber wahrscheinlich nur durch direkten Bakterieneinfluß zustande kommen können. Der außerordentlich seltene und in der hier vorliegenden Schwere sicher bisher unbekannte Befund einer Coliencephalitis erklärt sich einmal aus der geringen Metastasierungsneigung der Coliallgemeinerkrankungen (*Schottmüller*, *Leschke*), ferner aus der von *E. Fraenkel* aufgestellten Hypothese, daß Bacterium typhi (und, wie ich glaube, vielleicht auch das ihm so nahe stehende Bacterium coli) im Gehirn ein ungeeignetes, ja „feindliches" Nährsubstrat vorfindet, und endlich aus der Tatsache, daß eine Coliendokarditis (bei Endokarditiden pflegen ja die meisten metastatischen Encephalitiden vorzukommen) wohl einen sehr seltenen Sonderbefund darstellt (*Felty* und *Keefer* sahen unter 28 Fällen von Colisepsis nicht einmal Endokarditis). Ich halte es für geboten, noch einmal darauf hinzuweisen, daß sich Meningen und Gehirnparenchym auch bei den septischen, metastasierenden Prozessen durchaus verschieden verhalten — Koli- bzw. Typhus*meningitis* sind ungleich häufigere Vorkommnisse —, weshalb die Forderung nach scharfer Trennung von Meningen- und Gehirnmetastasen gar nicht dringend genug erhoben werden kann.

Fall 2. Ein weiterer Fall von Encephalitis bei einem fieberhaften Abort soll hier veröffentlicht werden, zumal ihm infolge eigenartiger anatomischer Verhältnisse der Wert eines am lebenden Menschen gemachten Experimentes beizumessen ist.

Die 32 Jahre alte Ehefrau N. machte vor 8 Tagen einen Abtreibungsversuch mit Seifenwassereinspritzungen in die Gebärmutterhöhle. Da dieser ohne den gewünschten Erfolg blieb, wiederholte sie gestern (18. V.), abends 22 Uhr, den Versuch. Ganz kurz danach wurde es ihr schlecht, und sie verfiel in Krämpfe.

Am nächsten Morgen (19. V.) wird sie völlig bewußtlos und hoch fiebernd mit der Diagnose „*Krampfzustände*, *Tetanusverdacht* nach Abtreibungsversuch im 3. Monat" in das Krankenhaus eingewiesen.

Kräftige, blasse Frau, bewußtlos; Puls 138, irregularis; Temperatur 40°; Atmung beschleunigt.

Auffällig sind Gesichtszuckungen der rechten Gesichtshälfte. Facialisreflex rechts angedeutet, links nicht vorhanden. Die Pupillen sind mittelweit, rund, reaktionslos. Cornealreflexe vorhanden. Die Bauchdecken- sowie die Beinreflexe fehlen völlig. Armreflexe sind vorhanden.

Daneben glaubt man ein gewisses Steifhalten der Wirbelsäule sowie leichte Masseterenspasmen (doch läßt sich das Gebiß herausnehmen) feststellen zu können.

Wegen Tetanusverdachtes wird in Schleichnarkose der Uterus totalexstirpiert und Tetanusantitoxin injiziert. Dennoch hält die Bewußtlosigkeit weiterhin an, so daß man am Nachmittag des 19. V. eine Lumbalpunktion vornimmt: der rötlich gefärbte Liquor steht unter etwas erhöhtem Druck; 30 ccm Luft werden an Stelle von 40 ccm Liquor eingeblasen.

Im Krankheitsbild tritt keine Veränderung ein, bis die Patientin unter zunehmender Herzschwäche, ohne das Bewußtsein wiedererlangt zu haben, abends $22^1/_2$ Uhr, d. h. 24 Stunden nach der Seifenwassereinspritzung, zum Exitus kommt.

Die klinische Diagnose lautet: *Sepsis post abortum, Tetanus* (?), *meningeale Blutungen.*

Die Sektion (Nr. 566/25) wird (60 Stunden p. m.) von Prof. *Wohlwill* vorgenommen und ergibt folgendes:

Äußeres o. B.

Im *Herzbeutel* etwa 2 Eßlöffel lackfarbener, blutiger Flüssigkeit. Endokard — namentlich das der Vorhöfe — mit Blutfarbstoff imbibiert. Klappenapparat intakt. Myokard graurot, mäßig fest kontrahiert, herdfrei. *Foramen ovale ziemlich weit offen,* fast für den kleinen Finger durchgängig.

Der *Uterus* fehlt. Nähte und Beckenbindegewebe sind überall reizlos. Ovarien erhalten. Venae ovaricae mit flüssigem Blut gefüllt.

Schädel: Dura und Sinus intakt. Hirnsubstanz etwas weich, sehr feucht; die linke Hemisphäre vielleicht etwas feuchter als die rechte. Im linken Centrum semiovale ist die Hirnsubstanz in kinderfaustgroßem Umfang erweicht; in diesem Bereich einzelne hanfkorngroße Blutungen. Rechts finden sich im Markbereich der 2. Stirnwindung einzelne hanfkorngroße Blutungen ohne Erweichung.

Sektionsdiagnose: Status nach Exstirpation des Uterus.

Erweichungsherd mit Blutungen im linken Parietallappen.

Hanfkorngroße Blutungen im rechten Stirnlappen (*septische Encephalitis?*).

Offenes Foramen ovale.

Blutentnahme kurz ante exitum: „Bis auf einzelne Staphylokokken *steril.*" Aus dem Leichenherzblut: „in geringer Zahl Coli haemolyticum".

Liquor kulturell steril.

Aus dem *Uterusinhalt* konnten keine Tetanusbacillen gezüchtet werden; auch waren sie in keinem mikroskopischen Bild zu sehen.

WaR. negativ. Gruber-Widal: Typhus und Paratyphus negativ.

Die *mikroskopische* Untersuchung bietet überraschende und reichhaltige Befunde: Namentlich im linken *Centrum semiovale* und im rechten *Frontalhirn,* doch auch in anderen Schnitten aus *Stammganglien* und *Rindengebieten* gewahrt man immer die gleichen, wiederkehrenden, herdförmigen Bilder, die ich, zumal ich weder dem hier wirksamen Agens noch den Besonderheiten in der Gefäßversorgung irgendeinen die Lokalisation konstant bestimmenden Einfluß zuerkennen möchte, hier zusammengefaßt darstellen will.

Nissl-Färbung: In den Gefäßlymphscheiden erkennt man oft eine geringe, perivasculäre Infiltration, in der Leukocyten vorherrschen (siehe Abb. 5), aber auch Lymphocyten nachweisbar sind. An anderen Stellen sieht man mehr kleine, solide Gefäßsprossen mit dunkelgefärbten, vollsaftigen Endothelkernen; an größeren Gefäßen sieht man hin und wieder progressive Vorgänge geringen Grades an den mesodermalen Adventitiaelementen. Auf den oft erhobenen Befund von Leukocytenthromben in grauer wie weißer Substanz möchte ich keinen zu großen Wert legen; dagegen sind einige in der Markrindengrenze sich findende Leukocytenaustritte mit Bildung kleiner extravasculärer Leukocytenherde wohl erwähnenswert.

Neben den progressiven Vorgängen aber, und das ist viel ausgeprägter, erkennt man regressive Prozesse. Deuten schon die nicht eben seltenen Blutungsherdchen auf Gefäßwandschädigungen hin, so bestätigt sich das an vielen Gefäßen in eigenartiger Weise: die Gefäßwände sind oft gar nicht scharf zu erkennen, etwas verwaschen. Schließlich sind noch merkwürdig hellgelbliche, anders lichtbrechende Substanzen neben und in der Capillarwand zu erwähnen, die jedoch weder chemisch noch färberisch näher definiert worden sind. Die eben beschriebenen Prozesse betreffen vor allem die *weiße* Substanz, verschonen aber auch die *Rinden*gebiete keineswegs. Vielleicht überwiegen in den letzteren die progressiven Vorgänge.

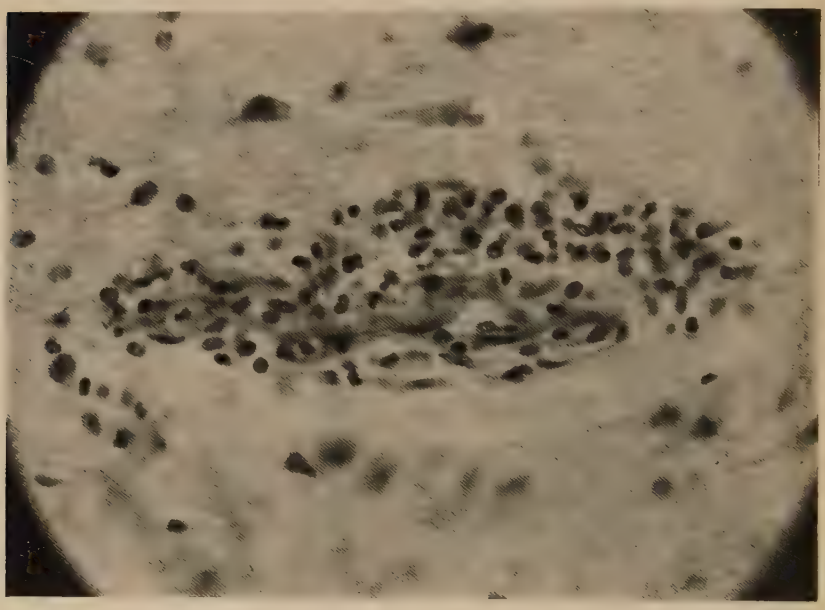

Abb. 5. Fall 2. Leukocytäres Infiltrat im adventitiellen Lymphraum. Toluidinblaufärbung (Nissl).

Die Ganglienzellveränderungen sind im allgemeinen auf den mehr oder weniger weiten Umkreis der Blutungsherde beschränkt: man sieht zumeist rückläufige Veränderungen im Sinne der einfachen Tüpfelung *Alzheimers*. Der Kern ist leicht geschrumpft und diffus angefärbt, beherbergt ein oft metachromatisches Kernkörperchen. Das Protoplasma erscheint fein gestippt und findet sich in dieser körnigen Form auch in den Fortsätzen, die länger als gewöhnlich im Nissl-Bilde erscheinen. Ob in dem Auftreten dieser Tüpfelung ein Vorstadium der Verflüssigung zu erblicken ist (*Alzheimer, Lotmar*) bleibe unerörtert; es finden sich jedenfalls auch einige noch schwerer veränderte Ganglienzellen, die mit dem Befund von blauschwarzen, scholligen Abbauprodukten im und um den Zelleib die allgemein als Verflüssigungsvorgänge aufgefaßten färberischen Eigentümlichkeiten aufweisen (siehe Abb. 6).

Es bleibt noch zu erwähnen, daß sich in den tieferen Rindenschichten ab und zu einige wenige, unregelmäßige, manchmal streifenförmige, sehr kleine Lichtungsbezirke finden, die zweifellos den bei Luftembolie von *Spielmeyer* gefundenen und

von *Neubürger* bestätigten Herden zuzuzählen sind. Solche Bezirke erscheinen „wie schlecht ausradiert", man sieht noch einige Ganglienzellen, die aber sehr blaß, scharfkantig und langausgezogen aussehen. Teils sind ihre Fortsätze nicht erkennbar, teils sind sie im Gegenteil abnorm weit angefärbt. Relativ selten nur ist der Kern auffindbar, er imponiert dann als schmale, metachromatisch graublaue Schale um das große, oft exzentrisch liegende, blasse Kernkörperchen. Manchmal ist der Nucleolus überhaupt nicht mehr isolierbar. Namentlich in den peripherischen Abschnitten solcher Lichtungsbezirke sind die pericellulären Golginetze inkrustiert in Form der bekannten perlschnurartigen, schwarzblauen Umsäumung mit Schollen und Pünktchen. Regressive Gliaprozesse finden sich hier, das sei vorweggenommen, im Sinne der Alzheimerschen Amöboidose, doch be-

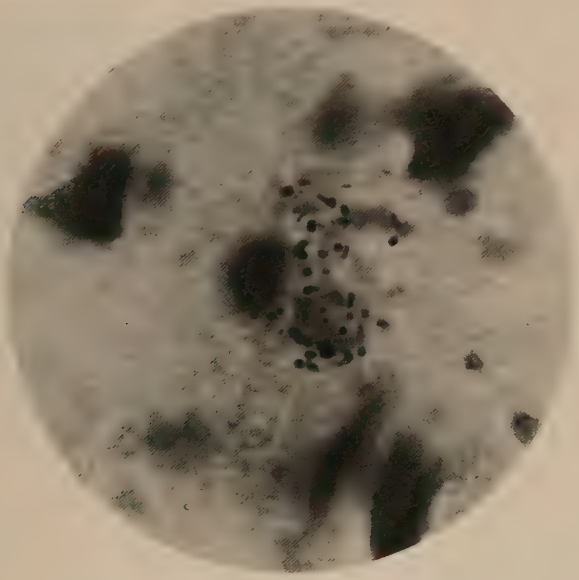

Abb. 6. Fall 2. Zerfall von Glia- und Ganglienzellen in schollige, basophile Abbaumassen. Toluidinblaufärbung (Nissl).

treffen diese rückläufigen Vorgänge gerade hier primär progressive Gliazellen, wie aus dem Vorhandensein von amöboiden Gliazellen mit Kernteilungsfiguren zu schließen ist. Daß die Capillarendothelien innerhalb dieser Lichtungsbezirke degenerativ verändert sind, während in der Umgebung sich ein mehr proliferatives Moment geltend macht, sei besonders hervorgehoben. Der Bannkreis solcher Herde ist es, der die vorher erwähnten kleinen, noch soliden Capillarsprossen bzw. jene vollsaftigen Endothelkerne birgt.

Die Gliavorgänge sind ganz überwiegend degenerativer Art. Jene kleinen, runden, pyknotischen Kerne, die sich diffus und stark färben und umgeben sind von im ganzen abgerundetem, doch bisweilen pseudopodienartig auslaufendem Plasma, finden sich in seltener Deutlichkeit vor allem in der unmittelbaren Nähe von Blutungsherden. Neben diesen Bildern der amöboiden Umwandlung bilden sich alle Stadien der Karyorrhexis bis zum Übrigbleiben feiner, in die Umgebung zerstreuter, dunkler Kernbröckel ab. Daß auch progressive Prozesse nicht ganz fehlen bzw. nicht gefehlt haben, das lehren sowohl die amöboiden Gliazellen mit

Kernteilungsfiguren als auch die Gliaknötchen, die sich ab und zu in der direkten Umgebung solcher ganz kleiner Blutungsherde finden, die den adventitiellen Lymphraum nicht überschritten haben.

Die *Bakterienfärbungen* ergeben übereinstimmend ein negatives Resultat. Aus den Unna-Pappenheim-Präparaten ist gleichzeitig zu ersehen, daß unter den perivasculären Infiltraten keine Plasmazellen vorhanden sind.

Bei den nach *Spielmeyer* gefärbten Schnitten findet sich die übliche Lichtung der Struktur im Gebiet der Blutungs-, Erweichungs- und Lichtungsbezirke. Daneben fällt um die Blutungen herum eine ausgesprochene Verdichtung der weißen Substanz auf, so daß die Umgebung solcher Bezirke wie zusammengeschoben aussieht.

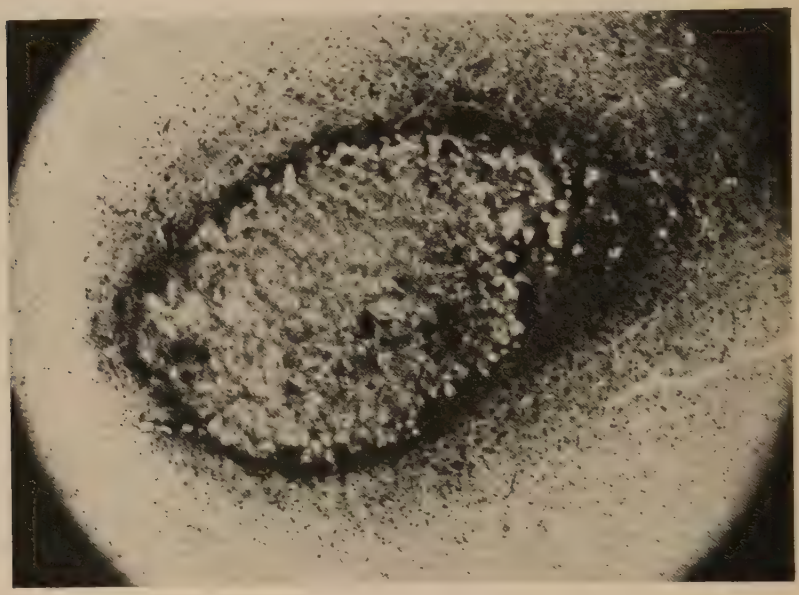

Abb. 7. Fall 2. Blutungsherd. Blaues Zentrum: hämolysiertes Blut (hier grau). Roter Ring: Markscheidenreste (hier schwarz). Blaue Peripherie: sehr starke Gliaamöboidose (hier dunkelgrau). Mann-Alzheimer-Färbung.

Die *Fettfärbungen* zeigen, daß einige Intimazellen verfettet sind. Wichtiger noch ist die Tatsache, daß Fettkörnchenzellen absolut fehlen.

Die *Fibrinfärbungen* sind ohne Besonderheiten.

Alzheimer-Mannsche Färbungen: Ein nach dem Vorhergesagten selbstverständlicher Befund ist die außerordentlich starke Amöboidose der Gliaelemente. Ungewohnt dagegen erscheinen die Gefäßprozesse. Die Wand zahlreicher Gefäße ist umscheidet von einem verwaschenen, bläulich gefärbten Saum, derart, daß man den Eindruck einer etwas ungeschickten Umpinselung gewinnt. Der Prozeß ist ausgesprochen herdförmig, so daß man auch viele offenbar ganz intakte Gefäße findet, deren Inhalt bald rote und weiße Blutelemente, bald Leukocytenthromben bilden. Steigerungen der eben genannten Gefäßwandprozesse stellen eigenartig verschwommene, homogene oder fädig-netzartige, blaue Herde dar, in denen nur hin und wieder einige geschädigte Endothelkerne auffindbar sind. Die Umgebung dieser Bezirke zeigt das gleichmäßige Blaurot der in normaler Weise gefärbten

weißen Hirnsubstanz, das vielleicht infolge der stark amöboiden Glia etwas blauer als gewöhnlich erscheint. Wieder andere Gefäße lassen um jenes blaue Zentrum einen rötlichen Ring erkennen, dem sich peripher erst die rötlichblaue Zone amöboider Glia anschließt.

Am unverkennbarsten sind diese Bilder im Gebiete des linken Centrum semiovale (siehe Abb. 7): ein blaues, strukturloses, verwaschenes Zentrum geht über in einen fast rein roten Ring anscheinend zusammengesinterter Substanz, in dem sich mehrfach spiralig gedrehte rote Fäden (wohl Reste zerfallender Markscheiden) nachweisen lassen. An diese rote Zone schließt sich eine blaue Peripherie an, in der ganz hochgradige amöboide Bilder vorherrschen.

Zusammenfassung: Eine 32 Jahre alte, bisher gesunde Frau verfällt im unmittelbaren Anschluß an einen durch intrauterine Seifenwasserinjektion bewerkstelligten Abtreibungsversuch in Krämpfe. Hochfiebernd, ohne das Bewußtsein wiedererlangt zu haben, stirbt sie nach 24 Stunden. Die Autopsie ergibt — bei einem für den kleinen Finger durchgängigen Foramen ovale — makroskopisch das Vorhandensein einer sehr feuchten, etwas weichen Hirnsubstanz, die einzelne kleine Blutungen erkennen läßt. Die anatomische Diagnose einer Encephalitis wird mikroskopisch bestätigt. Ausgesprochen herdförmig finden sich neben progressiven und regressiven Prozessen am Gefäßbindegewebsapparat einmal eine vorwiegend leukocytäre, perivasculäre Lymphscheideninfiltration, im weiteren aber eine selten starke Amöboidose der Gliaelemente. Blutungen von ganz eigenartigem Verhalten vervollständigen das Bild. Zu erwähnen sind noch kleine Ganglienzelllichtungsbezirke, die nicht zum Bilde der Encephalitis gehören. Bakteriologisch ist der Liquor steril, auch in den Schnittpräparaten finden sich keinerlei Keime.

Nicht ohne weiteres ist der Befund einer akutesten Encephalitis nach intrauteriner Seifenwasserinjektion verständlich. Ursächlich kommen die beim Abtreibungsversuch eingespritzten Stoffe, Seife und Luft, in Betracht. Die Einwirkung dieser beiden Stoffe — Bakterien kommen wohl mit Sicherheit für die cerebralen Veränderungen nicht in Frage — gegeneinander abzugrenzen bedarf es einiger kurzer, kritischer Betrachtungen.

Luftembolien stellen unter der Geburt keineswegs sehr seltene Ereignisse dar; Placenta praevia, kombinierte Wendung, Hydramnion, Sturzgeburt, ja sogar abdominaler Kaiserschnitt sind des öfteren in der Literatur mit solchen Komplikationen verzeichnet. Dem forensisch beobachtenden Pathologen sind sie auch von Abtreibungshandlungen her bekannt. Wie leicht es dabei — es handelt sich ja zumeist um die Einspritzung irgendwelcher Flüssigkeiten in die Gebärmutterhöhle — durch Mitinjektion von Luft zur verhängnisvollen Luftembolie kommen kann, erhellt aus einem von *Hamm* veröffentlichten Fall, bei dem schon die in einem Nassauerschen Sikkator gleichzeitig mit Boluspulver vorhandene Luftmenge zur tödlichen Luftembolie ausreichte. So will es mir

scheinen, daß auch paradoxe Luftembolien — 30% aller Menschen haben ein offenes Foramen ovale! —, namentlich vom puerperalen Uterus aus, durchaus nicht so vereinzelt dastehen. Man muß dabei bedenken, daß mehr als bei der Thrombenembolie gerade bei der Luftembolie die Verhältnisse für den Durchtritt des embolisierenden Materials durch das offene Foramen ovale günstige sind: stellt doch für den stark durch Luft geblähten und mit verstärkter Kraft pumpenden rechten Vorhof ein offenes Foramen ovale geradezu ein Entlastungsventil dar! Ich bin darum (zum Teil mit anderen) der Ansicht, jene foudroyanten Luftembolie-fälle bei offenem Foramen ovale *Walchers* (Fall 4, 5 und 9), einige Fälle *Neidhardts*, bei denen Herderscheinungen von seiten des Zentralnervensystems beobachtet wurden, ein Fall *Latzkos* (eklamptische Anfälle bei Luftembolie), ein Fall *Möllers* und endlich 2 Fälle *Lessers* („unklare Vergiftungen" mit ausgesprochen cerebralen Symptomen) seien mit großer Wahrscheinlichkeit der paradoxen, puerperalen Luftembolie zuzuzählen. Sicher nachgewiesen ist dies bei einem von *Esch*, 2 von *Göczy* und einem von *Neubürger* (bzw. *Walcher*) veröffentlichten Fall. Durch die Tatsache, daß der zuletzt aufgeführte der einzige bisher histopathologisch untersuchte Fall von paradoxer Luftembolie in das Gehirn ist, und durch den weitgehenden Parallelismus mit dem von mir beschriebenen, ist seine etwas ausführlichere Besprechung wohl gerechtfertigt.

Vorerst aber seien in Kürze *Spielmeyers* klassisch zu nennende Luftembolie-befunde mitgeteilt, die zumeist an Affen erhoben wurden, denen von *Brauer* Luft in die Halsschlagader injiziert war:

1. Bei der *fulminanten* Form der cerebralen Luftembolie — Tod nach kurzer Zeit im Kollaps — sind keinerlei Veränderungen morphologisch feststellbar.

2. Bei der *protrahierten* Form — Tod nach stundenlangem Kampfe — sind bereits 7 Stunden nach erfolgter Luftembolie cerebrale Herde nachweisbar, die leichte Kernveränderungen sowie die Zeichen beginnenden, scholligen Zellzerfalls zeigen. Ebenfalls erkennbar ist die Inkrustation der pericellulären Golginetze.

Nach 4 Tagen sind typische, zellarme, kleine Lichtungsbezirke ausgebildet, die durch fast gänzliches Fehlen der Ganglienzellen bei erheblicher Wucherung der Glia charakterisiert sind. In der Peripherie solcher Herde finden sich in Verflüssigung befindliche Ganglienzellen und neurocytophage Gliatrabantzellen.

3. Bei der in *Heilung* ausgehenden Form — der Organismus vermag die geringen Mengen aufgenommener Luft zu resorbieren — sind die ehemaligen Herde nur sehr schwer auffindbar, weil Glia den Defekt ausgefüllt hat und durch Schrumpfung die umgebenden, gesunden Ganglienzellen so aneinandergerückt sind, daß wirkliche Lichtungen gar nicht mehr vorhanden sind.

Meine Befunde lassen sich, so spärlich die gefundenen Lichtungsherde auch sind, zwanglos in die obige Reihe eingliedern: die Bezirke sind gut erkennbar; zunächst auffällig durch die rückläufigen Prozesse, denen gegenüber die auch schon vorhandenen progressiven Glia- und Gefäßvorgänge noch zurücktreten. Es darf aber nicht verschwiegen werden,

daß meine Ergebnisse in einem gewissen Gegensatz zu denen *Neubürgers* stehen, die er bei dem folgenden Fall beschrieb:

Eine 22jährige Köchin wird in einer Umgebung von eindeutig zur Fruchtabtreibung verwendeten Utensilien (Spülspritzen, Seifenlösung usw.) aufgefunden, bewußtlos, mit tonischen und klonischen Krämpfen. Exitus letalis nach 55 Stunden. Klinische Diagnose: *Alkaloidvergiftung*? Aus der anatomischen Diagnose greife ich heraus: *Unklarer Vergiftungsfall* ?, *Hirnschwellung; offenes Foramen ovale.* Histologisch ergibt sich der einwandfreie Befund einer schweren Hirnschädigung durch paradoxe Luftembolie. *Neubürger* findet in einer geradezu erstaunlichen Häufigkeit Koagulationsnekrosen der befallenen Gebiete, die sich durch das Fehlen jeglicher Erweichung, durch ausgesprochen ischämische Ganglienzellerkrankung, durch regressive Glia- und Gefäßbilder doch erheblich von den als typisch anerkannten Luftembolieherden unterscheiden. (Vereinzelt finden sich allerdings auch den Spielmeyerschen ähnliche Bezirke, in denen die Glia progressiv verändert ist.)

Warum es in diesem Falle zur Koagulation, in jenen Fällen zur unvollständigen Erweichung gekommen ist, kann auch auf Grund meines Falles nicht erklärt werden, und ich halte es für besser, sich mit einem „non liquet" zu begnügen, als auf Grund *eines* abweichenden Befundes durch nichts zu beweisende Vermutungen zu äußern.

Der Hauptbefund meiner paradoxen Embolie entfernt sich im übrigen ziemlich weit von *Spielmeyers* wie *Neubürgers* Ergebnissen, was unschwer durch die hier vorhandene Seifeneinwirkung zu erklären ist. In ihr liegt der Kardinalunterschied gegenüber allen anderen bisher histologisch untersuchten cerebralen Luftembolien. Vielleicht hätte der Fall *Neubürgers* ähnliche Veränderungen erwarten lassen sollen. Doch wird sich niemand der Einsicht verschließen, daß jenseits der Gleichheit der technischen Inszenierung einer Fruchtabtreibung und jenseits der scheinbaren Gleichartigkeit der dazu verwendeten Spülflüssigkeit wesentlichere Unterschiede in der *Konzentration der Lösung* und in der *Menge* der gleichzeitig mit ihr in der Spritze vorhandenen *Luft* gelegen sind. In *Neubürgers* Fall hat anscheinend einzig die Luft Schuld an den Veränderungen. In meinem Fall ist die Lufteinwirkung weniger ausgeprägt; doch greife ich auf die Luftembolie zurück, da sich erstens die bei Luftembolie wiederholt gefundenen cerebralen Lichtungsbezirke finden und ich es zweitens mindestens für unwahrscheinlich halte, daß ohne die durch Luft erfolgte Blähung des rechten Vorhofs die Injektionsflüssigkeit, den Weg durch das offene Foramen ovale einschlagend, so schnell und ungeschwächt das Gehirnparenchym zu schädigen vermöchte. Die Spielmeyerschen Lichtungsbezirke ermöglichen uns, die Wirkungsweise des *indifferent* wirksamen Agens, nämlich der embolisierenden *Luft*, abzugrenzen von der Wirkungsweise eines *differenten*, hier im Spiele befindlichen Agens, das die übrigen cerebralen Veränderungen bedingt hat. Als solches die *Seife* anzusprechen, berechtigt uns einmal die Anamnese, aus der wir erfahren, daß Seifenwasser zur intrauterinen Einspritzung verwendet wurde, zum zweiten der negative Bakterienbefund. Schließ-

lich liegt in der Seifenwirkung im Gegensatz zu den so oft nur vermuteten Giftwirkungen eine Toxinwirkung, die greifbar, d. h. in gewissem Sinne chemisch-färberisch nachweisbar ist.

Die regelmäßige Wiederkehr der in den Mann-Alzheimer-Präparaten kokardenartig blau-rot-blau gefärbten Herde an besonders geschädigten Stellen läßt eine gewisse Abhängigkeit von der ursächlich wirkenden Schädlichkeit vermuten, deren engeren Zusammenhang aufzudecken mir 2 Arbeiten *Ecksteins* gestatten. Dieser Autor hat bei seinen Studien über die formale Genese der Färbbarkeitsumstimmung roter Blutkörperchen festgestellt, daß mit Kohlensäure behandelte Erythrocyten sich bei der Mannschen Färbung blau tingieren. Es liegt also nahe, diese Blaufärbung in meinen Präparaten auf postmortale Kohlensäurebildung zu beziehen. Daß dies jedoch beim Großhirn deshalb so wenig in Frage kommt, weil hier im Gegensatz zu anderen Organen mit dem Tode die Funktion sofort erlischt, ist eine von *Eckstein* selbst niedergelegte Tatsache. In der Tat sieht man ja nie in Mannpräparaten normaler wie pathologisch veränderter Gehirne blaue Blutungsherde. Ein anderes Ergebnis der erwähnten Arbeiten bringt uns weiter: „hämolysiertes Blut färbt sich blau" bei der Mannfärbung, wobei selbst bei unvollständiger Hämolyse sowohl der Erythrocytenrest wie auch der ausgetretene Blutfarbstoff die blaue Färbung annehmen. So erscheint es ganz ungezwungen, in unserem Falle eine unter dem Einfluß der Seife erfolgte Hämolyse anzunehmen.

Die intensive Ätzwirkung der in der Seife vorhandenen überschüssigen Kalilauge hat im weiteren zu schwerer Schädigung der Gefäßwände geführt (wodurch auch die im Nissl-Bild seltsam unscharf erscheinenden Gefäßwände erklärt sind), so daß sich das hämolysierte Blut auch über die gehörigen Grenzen hinaus auszubreiten vermochte. Alles bisher Geschilderte stellt das blaue Zentrum unserer kokardenartigen Herde dar. Der rote Ring erklärt sich durch das Zusammensintern schwer geschädigter Markscheiden. Die darauffolgende bläuliche Peripherie ist durch die massige Ansammlung hyperchromatischer, pyknotischer Gliakerne bedingt.

Daß diese Gliaamöboidose weit über den Rahmen des sonst bei Hirnschädigungen Gesehenen hinausgeht, wurde bereits angedeutet. Sie verständlicher zu machen, sind vielleicht die Befunde *Buscainos* geeignet, der bei Tieren unter Alkalieneinwirkung experimentell eine amöboide Gliaumwandlung feststellen konnte. (Allerdings muß betont werden, daß diese Ergebnisse von *Wohlwill* für den Menschen „nur sehr beschränkt" bestätigt werden konnten.) Auch die von *Wohlwill* bei Insulinüberdosierung gefundene abnorm starke Amöboidose, die der genannte Autor auf eine zu starke Alkalescenz zurückführte, ist in diesem Sinne zu verwerten.

Das klinische Bild solcher Fälle — und das trifft auch für andere puerperale Encephalitis- (in gewisser Weise sogar für puerperale Luftembolie-) Fälle zu — bietet des öfteren ganz erhebliche diagnostische Schwierigkeiten. Unklare, ja bei Aborten vielleicht absichtlich falsche anamnestische Angaben, schwere, doch im ganzen uncharakteristische cerebrale Symptome, die alle Spielarten von der heftigsten motorischen Unruhe, von Krämpfen bis zum tiefsten Koma aufweisen, Erbrechen, hohes oder fehlendes Fieber und vielleicht sogar ein positiver Urinbefund stellen den Arzt vor die undankbare Aufgabe, die Differentialdiagnose zwischen den folgenden Krankheitsbildern zu stellen:

Tetanus; dagegen sprachen in meinem Falle 1. das Fehlen jeglicher Inkubationszeit, 2. das Fehlen wirklich überzeugender tetanischer Muskelkontraktionen, 3. die sterile Liquorkultur, 4. das absolut negative Resultat der bakteriologischen Untersuchung des totalexstirpierten Uterus. (3. und 4. waren natürlich erst etwas später feststellbar, sprechen zudem auch nur bedingt gegen Tetanus.)

Intoxikation; namentlich mit Alkaloiden oder mit Strychnin.

Urämie

Eklampsie, die, zumal der Urinbefund negativ war, bei dem vorliegenden frühen Schwangerschaftstermin nicht erörtert wurde.

Meningealblutungen, für die in unserem Falle sowohl die cerebralen Reizsymptome (Gesichtszuckungen) als auch der rötlichgefärbte Liquor sehr wohl zu sprechen schienen.

Encephalitis bzw. *cerebrale Luftembolie.*

In unserem Falle handelt es sich um eine unter Seifeneinwirkung zustande gekommene *Ätzencephalitis*, die bei ihrer klaren Pathogenese unter allen klinisch wie experimentell beobachteten toxischen, nicht infektiösen Encephalitiden eine Sonderstellung beanspruchen darf.

Fall 3. Anhangsweise sei noch ein dritter Fall von puerperaler Encephalitis mitgeteilt, der schlichter in Ätiologie und Befund, doch eine wesentliche klinische Bedeutung hat. Immerhin ist auch solchen Fällen in der Literatur nicht die gebührende Stellung eingeräumt.

Die Krankengeschichte der 24 Jahre alten Patientin V. bringt folgendes: Vater an Lungentuberkulose, Mutter an Rückenmarksschwindsucht gestorben. Sie selbst hatte als Kind Scharlach und Windpocken, vor 5 Jahren Grippe. Fehlgeburten oder Geburten hatte sie nie. Die letzten Menses waren am 3. IV. Seit 2 Tagen (9. VII.) verspürte sie Wehen; zugleich trat eine Blutung auf, und die Temperatur stieg bis auf 38,9°, so daß der behandelnde Arzt die Einweisung in das Krankenhaus für angezeigt hielt.

Bei der Aufnahme fällt das etwas gelbliche, septische Hautkolorit auf. Die mittlere Unterbauchgegend ist leicht druckempfindlich. Reflexe o. B. WaR. negativ.

Bei der gynäkologischen Untersuchung erweist sich der anteflektierte Uterus als überfaustgroß, von ziemlich weicher Konsistenz, beweglich; der Muttermund ist für einen Finger durchgängig. Klinische Diagnose: *Fieberhafter Abort* (im 3. bis 4. Monat).

Am 11. VII., 23 Uhr, geht der 14 cm lange Fet spontan ab. Seine Haut ist an der linken Kopfseite und am Rumpf teilweise defekt. Trotz Chinin und Gynergen folgt die Placenta nicht, so daß sie am 12. VII. manuell entfernt wird. Die schon vorher *äußerst unruhige* und elende Patientin bekommt am Abend dieses Tages einen Schüttelfrost mit Temperatursteigerung auf 42°, worauf sie kollabiert. Einige Stunden danach erfolgt der Exitus letalis am 13. VII. (d. h. etwa 80 Stunden nach Wehenbeginn).

Die tags darauf vorgenommene Autopsie (Nr. 925/27) ergibt folgendes:

Beckenorgane: Uterus stark vergrößert (13:7½:5 cm); Oberfläche völlig glatt. Die Wand des Fundus ist ziemlich weich, die des Collum noch weicher. Die Portio ist abgeflacht, das Orificium externum für mehrere Finger durchgängig. Das Cavum uteri ist erweitert; an seiner rauhen Innenwand finden sich fetzige, aber blande aussehende Placentarreste und zahlreiche flächenhafte Blutungen. Parametrien und Adnexe völlig intakt.

Leber: 25:24:8 cm. Konsistenz fest, Schnitt dunkelblaubraun, Läppchenzeichnung deutlich.

Schädelsektion: Dura und weiche Hirnhäute ohne schwerere makroskopische Veränderungen. Die Hirnmasse ist ziemlich stark ödematös, im übrigen ohne Besonderheiten.

Sektionsdiagnose: Status post abortum. Ödem des Gehirns.

Kulturen von Herzblut, Milz, Wirbel blieben steril, auch mikroskopisch konnten keine Bakterien gefunden werden.

Hinsichtlich der histopathologischen Untersuchungen kann ich mich kurz fassen:

In der *Leber* finden sich an zahlreichen Stellen kleine, aus reticulo-endothelialen Zellen gebildete Granulationsknötchen, die teils intra-, teils interlobulär gelegen sind und etwas an Typhusknötchen erinnern. (Ich darf bereits hier einschalten, daß ich sie in Anlehnung an *Louros* und *Scheyer* als 2. Reaktionsphase des durch die beginnende Sepsis mobilisierten Reticuloendothelialsystems betrachte.)

Der *Uterus* zeigt das Bild einer Endo- und Myometritis. In den Lymphspalten sind unzählige Rundzellen zu sehen, vor allem große Mononucleäre, während nur auffallend wenig Leukocyten vorhanden sind. In größeren wie kleineren Venen finden sich Thromben, in denen ab und zu gramnegative, plumpe Stäbchen nachzuweisen sind. An solchen Stellen sind die Gefäßwände des öfteren kernlos, nekrotisch.

Kulturell wurde aus dem Uterus reichlich Bacterium coli gezüchtet.

Gehirn. Nissl-Färbung.

Frontalhirn: Die Meningen weisen ganz geringe lympho- und histiocytäre Infiltrationen auf. In der Hirnsubstanz fallen einige in den adventitiellen Lymphscheiden gelegene, zirkuläre oder auch nur einseitige Infiltrate auf, die vorwiegend aus einkernigen Rundzellen, nämlich Lymphocyten und Plasmazellen, bestehen; in den Gefäßen selbst vereinzelte Leukocytenthromben. Ein kaum hirsekorngroßer, dicht unter der 4. Brodmannschen Schicht gelegener Herd sieht wie ausgelöscht aus; in ihm sind weder Erythrocytenreste noch sonstige Kerntrümmer auffindbar (ich glaube dennoch, diesen und ähnliche Herde für Blutungen halten zu dürfen, zumal sich bei der Alzheimerschen Färbung andere kleine Extravasate — und nur solche — herausstellten). In den Randpartien sieht man einige progressive Gliazellen mit deutlich vermehrtem Volumen und hellem, oft Kernteilungen zeigendem oder Kernkörperchen tragendem Kern. Deutlicher noch ist die Hyperplasie vieler Gliatrabantzellen, deren aktivierte Kerne ebenfalls mancherlei Stadien der progressiven Metamorphose darbieten. Bilder der Umklammerung sind nicht selten: es finden sich dann an Stelle einer Ganglienzelle,

deren metachromatisches Kernkörperchen vielleicht eben noch erkennbar ist, 3—4 in Häufchen angeordnete Gliazellen. Damit ist bereits ausgedrückt, daß die Ganglienzellen selbst in der Umgebung eines derartigen strukturlosen Herdes degenerativ verändert sind. Ein blaßviolettes Scheibchen mit einigen Protoplasmaresten, die seltsam wabig und blaß erscheinen, oder eine faltenartig um den Nucleolus gelegene strukturlose Kernmembran sind oft die einzigen Überbleibsel.

Temporalhirn, *Parietalhirn* und *Occipitalhirn* lassen an einigen Stellen eine deutliche lymphocytäre Infiltration der Meningen erkennen, während andere Gebiete völlig verschont sind. Auch meningeale Rundzellen fehlen nicht in den Infiltraten, doch tritt ihre phagocytierende Eigenschaft nirgends hervor. In der grauen wie weißen Substanz finden sich perivasculäre Infiltrate zumeist lymphocytär-plasmacellulärer Art, denen im Occipitale einige Histiocyten beigesellt sind. Proliferative Gliavorgänge sind äußerst spärlich, degenerative Ganglienzellprozesse überhaupt nicht feststellbar.

Thalamus und *Pallidum*, etwas spärlicher auch *Putamen* und *Nucleus lentiformis* bieten die gleichen Bilder lymphocytär-plasmacellulärer Gefäßumscheidung wie die übrigen Hirnteile. Endarteriitische Prozesse sind auch hier nirgends vorhanden. Vielerorts füllen Leukocytenthromben die Gefäßlumina aus. Die im ganzen unbeteiligte Glia zeigt nur in einem dem Stirnhirnherd gleichartigen Blutungsbezirk im Gebiet der inneren Kapsel nennenswerte Proliferationen. Die Ganglienzellen sind hier wie dort regressiv umgewandelt; an der Zellperipherie erscheinen sie des öfteren wie angenagt, ihre Kerne sind exzentrisch verlagert und ohne erkennbare Struktur.

Die *Regio subthalamica* ist ebenso wie das *Brückengebiet* verschont von allen pathologischen Prozessen.

Am *Kleinhirn* ist lediglich der Befund einer lymphocytär-plasmacellulären, meningealen Infiltration von außerordentlich wechselnder Stärke zu erheben.

Die *Mann-Alzheimersche Färbung* zeigt keinerlei weitergehende oder neuartige Befunde.

Die *Bakterienfärbungen* haben in allen Schnitten ein negatives Ergebnis.

Zusammenfassung: Eine 24jährige Erstschwangere (3. bis 4. Monat) kommt mit einem seit 2 Tagen in Gang befindlichen, fieberhaften Abort in das Krankenhaus. Der Fet wird, an Kopf und Rumpf defekt, spontan geboren, die Placenta manuell entfernt. 80 Stunden nach Wehenbeginn kommt die desorientierte und außerordentlich unruhige Patientin nach Schüttelfrost und Collaps ad exitum. Die Sektionsdiagnose „Status nach Abort, Hirnödem" wird ergänzt durch den mikroskopischen Befund einer Meningoencephalitis ohne Bakteriennachweis. Das Meningeale steht dabei stark im Vordergrund, ist jedoch über den verschiedenen Hirnteilen von sehr wechselnder Intensität. Lymphocyten und Plasmazellen überwiegen stark unter den Entzündungszellen. Der encephalitische Prozeß äußert sich im Vorhandensein perivasculärer Lymphocyten- und Plasmazelleninfiltrate. Die Ganglienzellen zeigen in der Umgebung einiger Blutungsherde degenerative Veränderungen im Sinne der „schweren" Erkrankung *Nissls*. An der Glia sind ausgesprochene Progressionen sowie neurocytophage Bilder erkennbar. Alle diese pathologischen Prozesse sind diffus verbreitet; sicher ist keinerlei Bevorzugung gewisser Hirnteile feststellbar. Alle bakteriologischen Untersuchungen

haben ein negatives Resultat, mit Ausnahme des untersuchten Uterusinhaltes, aus dem Bacterium coli gezüchtet worden ist. Im histologischen Präparat zeigt der Uterus das Bild einer puerperalen Lymphangitis und Thrombophlebitis — in einigen Thromben finden sich gramnegative, plumpe Stäbchen —, die durch das reichliche Vorhandensein großer mononukleärer Zellen ein besonderes Gepräge tragen.

Die Auswertung dieser Befunde steht auf wenig sicherem Boden. Ein durch *Joseph* und *Rabau* in der Literatur bekanntgewordener Fall ist ähnlich gelagert und gibt uns einen gewissen Hinweis auf die Ätiologie:

Dort treten 24 Stunden post partum Unruhe, Desorientiertheit und ein typisch eklamptischer Anfall auf. Nach vorübergehender Besserung erfolgt der Tod 6 Tage nach der Niederkunft. Mikroskopisch ergibt sich eine vorwiegend lymphocytäre Meningoencephalitis, die auf Grund einer 4fach positiven WaR. und per exclusionem als syphilitisch bezeichnet wird.

Dem ganzen Bilde jener lymphocytär-plasmazellulären Infiltrate nach kommen auch in unserem Falle wohl nur subakute bis chronische Entzündungen in Frage, in erster Linie also epidemische Encephalitis und luische Meningoencephalitis. Für die erstere ist allenfalls die anamnestische Angabe einer vor 5 Jahren durchgemachten Grippe heranzuziehen. Dieser Zeitraum erscheint etwas groß. Zudem liegt der Schwerpunkt des Prozesses auf den meningitischen Veränderungen; die encephalitischen Vorgänge lassen keinesfalls eine Bevorzugung des Corpus striatum oder des Thalamus erkennen; subthalamische und Brückenregion sind sogar völlig frei von krankhaften Prozessen. Schließlich halten sich die progressiven Gliavorgänge in Grenzen, die von einer epidemischen Encephalitis wohl überschritten worden wären. So muß man — mehr per exclusionem als mit sicheren Beweismitteln — die Lues verantwortlich machen. Ich halte darum das vorliegende Krankheitsbild trotz des negativen Ausfalls der WaR. im Blute für eine unter dem Einfluß des fieberhaften Abortes exacerbierte, luische Meningoencephalitis.

Ergebnisse:

1. Bei Gehirnmetastasen, die im Verlaufe einer Puerperalsepsis auftreten, muß neben der Möglichkeit von Abscessen, Embolien, Blutungen oder Erweichungen auch die einer metastatischen, nicht eitrigen *Encephalitis* in Erwägung gezogen werden.

2. Die Geringfügigkeit der makroskopisch feststellbaren pathologischen Befunde pflegt dabei zumeist in einem erstaunlichen Widerspruch zur Reichhaltigkeit der mikroskopischen, histopathologischen Ergebnisse zu stehen.

3. Bakteriell bedingte, metastatische Encephalitiden kommen nicht nur bei der endokarditischen Form der Puerperalsepsis vor.

4. Auch Bacterium coli kann Erreger einer Encephalitis sein.

5. Seifenwasser, das zum Zwecke der Fruchtabtreibung in den Uterus injiziert ist, kann — namentlich bei gleichzeitiger Lufteinpressung — bei offenem Foramen ovale zu einer Ätzencephalitis führen, deren hervorstechendste Eigentümlichkeit neben leukocytären Infiltraten eine außerordentlich starke Amöboidose ist. Die Seifeneinwirkung ist an Blutungsherden, die infolge der durch Seife bewirkten Hämolyse im Mann-Alzheimer-Präparat paradox blau erscheinen, wahrscheinlich sogar objektiv nachweisbar.

6. Chronische, beispielsweise luische Meningoencephalitiden können infolge eines fieberhaften Abortes von neuem aufflackern.

7. Differential-diagnostische Schwierigkeiten bereitet in Fällen „puerperaler Encephalitis" erfahrungsgemäß die Abgrenzung gegenüber Tetanus, Intoxikationen (Alkaloid-, Strychnin-), Urämie, Eklampsie, Meningealblutungen und cerebraler Luftembolie.

Literaturverzeichnis.

[1] *Aschaffenburg*, Handbuch der Psychiatrie. — [2] *Aschoff*, Pathologische Anatomie. — [3] *Bauch*, Akute Bulbärparalyse im Wochenbett. Zeitschr. f. Gynäkol. **42**. 1919. — [4] *Beneke*, Über Luftembolie im großen Kreislauf. Verhandl. d. dtsch. pathol. Ges. 16. Tagung (Marburg). — [5] *Brauer*, Über arterielle Luftembolie. Dtsch. Zeitschr. f. Nervenheilk. **45**. 1912. — [6] *Brauer*, Weitere Mitteilungen über arterielle Luftembolie. Verhandl. d. dtsch. Kongr. f. inn. Med. 30. Kongr. Wiesbaden 1913. — [7] *Brügelmann*, Beobachtungen bei Sepsis puerperalis, insbesondere über Lokalisation und Häufigkeit der Metastasen. Monatsschr. f. Geburtsh. u. Gynäkol. **76**. 1927. — [8] *Doederlein*, Handbuch der Geburtshilfe. — [9] *Eckstein*, Über ein eigentümliches färberisches Verhalten der roten Blutkörperchen. Virchows Arch. f. pathol. Anat. u. Physiol. **249**. — [10] *Eckstein*, Über die formale Genese der Färbbarkeitsumstimmung roter Blutkörperchen. Virchows Arch. f. pathol. Anat. u. Physiol. **252**. — [11] *Ernst*, Das Nervensystem. Aschoff, Pathologische Anatomie. — [12] *Esch*, Über Luftembolie bei Placenta praevia; nebst Mitteilungen eines Falles von Luftembolie im großen Kreislauf bei Placenta praevia. Zentralbl. f. Gynäkol. 1908. — [13] *Felty* und *Keefer*, Bacillus coli sepsis. Journ. of the Americ. med. assoc. **82**. 1924. — [14] *Fraenkel, E.*, Zur Lehre vom Übergang pathogener Mikroorganismen von der Mutter auf den Fetus. Fortschr. d. Med. **17**. — [15] *Fraenkel, E.*, Beitrag zur Lehre von den Erkrankungen des Zentralnervensystems bei akuten Infektionen. Zeitschr. f. Hyg. u. Infektionskrankh. **27**. — [16] *Fraenkel, E.*, Über das Verhalten des Gehirns bei akuten Infektionskrankheiten. Virchows Arch. f. pathol. Anat. u. Physiol. **194**, Beiheft. — [17] *Göczy*, Über bei der Geburt entstehende Luftembolien. Gyogyászat 1924, H. 51; ref. Ber. f. d. ges. Geburtsh. u. Gynäkol. **8**, H. 1—2. 1925. — [18] *Gross*, Über Encephalitis. Virchows Arch. f. pathol. Anat. u. Physiol. **242**. — [19] *Halban-Seitz*, Biologie und Pathologie des Weibes. — [20] *Hamm*, Luftembolie bei Nassauerschem Siccator. Münch. med. Wochenschr. 1915. — [21] *Hanser*, Thrombose und Embolie. Lubarsch-Ostertag, Ergebn. d. allg. Pathol. **19**, 2. Abt. — [22] *Haselhorst*, Experimentelle Untersuchungen über Luftembolie. Arch. f. Gynäkol. **122**, H. 3. 1924. — [23] *Herxheimer*, Grundriß der Pathologie. — [24] *Hoche*, Experimentelle Beiträge zur Pathologie des Rückenmarks. Arch. f. Psychiatrie u. Nervenkrankh. **32**. — [25] *Jakob*, Normale und pathologische Anatomie und Histologie des Großhirns. Aschaffenburg, Handbuch der Psychiatrie. — [26] *Jakob*

und *Magnus*, Experimentelle Beiträge zur Frage der Hirnembolie. Dtsch. Zeitschr. f. Nervenheilk. **91**, H. 4—6. — [27] *Jehn* und *Naegeli*, Experimentelle Untersuchungen über Luftembolie. Zeitschr. f. d. ges. exp. Med. **6**, H. 1. — [28] *Joseph* und *Rabau*, Akute Meningoencephalitis im Wochenbett unter dem Bilde der Eklampsie. Zentralbl. f. Gynäkol. **50**. — [29] *Kauffmann*, Spezielle pathologische Anatomie. — [30] *Karakascheff*, Beiträge zur pathologischen Anatomie der Nebennieren. Beitr. z. pathol. Anat. u. z. allg. Pathol. **36** u. **39**. — [31] *Klarfeld*, Einige allgemeine Betrachtungen zur Histopathologie des Zentralnervensystems. Zeitschr. f. d. ges. Neurol. u. Psychiatrie **77**. 1922. — [32] *Knauer*, Die plötzlichen Todesfälle in der Schwangerschaft. Halban-Seitz, Bd. VIII, 1. Teil. — [33] *Kobert*, Lehrbuch der Intoxikationen. — [34] *Koerting*, Zur Frage der Luft- und Gasembolie unter der Geburt. Zentralbl. f. Gynäkol. **47**, 1923. — [35] *Leschke*, Sepsis. Krauss-Brugsch, Spezielle Pathologie und Therapie innerer Krankheiten. Bd. 2. — [36] *Lesser*, Ablösung fast der ganzen Decidua vera durch kriminelle Uterusinjektion. Vierteljahrsschr. f. gerichtl. Med. III. Folge, **49**. 1915. — [37] *v. Leyden* und *Goldscheider*, Die Erkrankungen des Rückenmarks und der Medulla oblongata. Nothnagels Handbuch der Erkrankungen des Gehirns und Rückenmarks. Bd. X. — [38] *Louros* und *Scheyer*, Die Streptokokkeninfektion, das Retikuloendothelialsystem, ihre Beziehungen und ihre therapeutische Beeinflußbarkeit. Zeitschr. f. d. ges. exp. Med. **52**. 1926. — [39] *Lotmar*, Histologie der akuten Myelitis und Encephalitis auf Grund von Versuchen mit Dysenterietoxin. Nissl u. Alzheimers Arb. **6**. — [40] *Lubarsch-Ostertag*, Ergebn. d. allg. Pathol. u. pathol. Anat. — [41] *Möller*, Luftembolie bei kriminellem Abort. Zeitschr. f. Medizinalbeamte 35, **17**. 1922. — [42] *Neidhardt*, Über Luftembolie bei Aborten. Zeitschr. f. Medizinalbeamte **28**. 1915. — [43] *Neubürger*, Über cerebrale Fett- und Luftembolie. Zeitschr. f. d. ges. Neurol. u. Psychiatrie **95**. 1925. — [44] *Photakis*, Untersuchungen über Luftembolie durch Gebärmuttereinspritzungen zum Zwecke der Fruchtabtreibung. Vierteljahrsschr. f. gerichtl. Med. **50**. 1915. — [45] *Offergeld*, Gehirn- und Extremitätenmetastasen bei der Pyämie. Zeitschr. f. klin. Med. **105**. 1927. — [46] *Richter*, Über Luftembolie bei krimineller Abtreibung. Monatsschr. f. Geburtsh. u. Gynäkol. **39**. — [47] *Sachs*, Foudroyante Colisepsis. Zeitschr. f. Geburtsh. u. Gynäkol. **63**. 1908; Monatsschr. f. Geburtsh. u. Gynäkol. **29**. 1909. — [48] *Schmidtmann*, Die Fruchtabtreibung. Schmidtmann, Handbuch der gerichtlichen Medizin. Bd. I. — [49] *Schottmüller* und *Bingold*, Die septischen Erkrankungen. Mohr-Staehelin, Handbuch der inneren Medizin. Bd. I, Teil 2. — [50] *Schottmüller*, Zur Pathogenese des septischen Aborts. Münch. med. Wochenschr. 1910, Nr. 35. — [51] *Schottmüller*, Zur Ätiologie des Febris puerperalis und Febris in puerperio. Münch. med. Wochenschr. 1911, Nr. 11. — [52] *Schottmüller*, Das Problem der Sepsis. Festschrift der Oberärzte des Eppendorfer Krankenhauses. Hamburg: Voß 1914. — [53] *Schottmüller*, Wesen und Behandlung der Sepsis. Verhandl. d. dtsch. Kongr. f. inn. Med., 31. Kongr. 1914. — [54] *Schuster*, Encephalitis. Kraus-Brugsch, Spezielle Pathologie und Therapie innerer Krankheiten. Bd. 10, II. — [55] *Spielmeyer*, Histopathologie des Zentralnervensystems. — [56] *Spielmeyer*, Über die anatomischen Folgen der Luftembolie ins Gehirn. Verhandl. d. dtsch. Kongr. f. inn. Med., 30. Kongr. 1913. — [57] *Spielmeyer*, Über chronische Encephalitis. Virchows Arch. f. pathol. Anat. u. Physiol. **242**. 1923. — [58] *Theys* und *Gehrke*, Klinischer Beitrag zur Infektion der Meningen durch Bact. coli. Virchows Arch. f. pathol. Anat. u. Physiol. **246**. 1923. — [59] *Versé*, Über paradoxe Embolie. XIII. Tagung d. dtsch. pathol. Ges. Leipzig 1909; ref. Zentralbl. f. allg. Pathol. u. pathol. Anat. **20**. 1909. — [60] *Walcher*, Über die Luftembolie. Mitt. a. d. Grenzgeb. d. Med. u. Chir. **39**. 1926. — [61] *Wiesel*, Zur pathologischen Anatomie der Addisonschen Krankheit. Zeitschr. f. Heilk. **24**. — [62] *Wohlwill*, Nichteitrige Entzündungen des Zentralnervensystems.

Kraus-Brugsch, Spezielle Pathologie und Therapie innerer Krankheiten. Bd. X, Teil 2. — [63] *Wohlwill*, Über amöboide Glia. Virchows Arch. f. pathol. Anat. u. Physiol. **216**. 1914. — [64] *Wohlwill*, Pathologisch-anatomische Untersuchungen am Zentralnervensystem klinisch nervengesunder Syphilitiker (mit Einschluß der kongenitalen Syphilis). Arch. f. Psychiatrie u. Nervenkrankh. **59**, H. 2—3. — [65] *Wohlwill*, Pathologisch-anatomische Veränderungen des Zentralnervensystems bei akquirierter und kongenitaler Syphilis. Dermatol. Wochenschr. **67**. 1918. — [66] *Wohlwill*, Zur pathologischen Anatomie des Zentralnervensystems bei Typhus abdominalis. Virchows Arch. f. pathol. Anat. u. Physiol. **237**, H. 1—2. — [67] *Zweifel*, Kindbettfieber. Doederlein, Handbuch der Geburtshilfe. Bd. III. — [68] *Zweifel*, Die plötzlichen Todesfälle während der Schwangerschaft. Doederlein, Handbuch der Geburtshilfe. Bd. III.

Lebenslauf.

Am 31. Dezember 1903 wurde ich, *Hans Erhard Bock*, zu Waltershausen in Thüringen, geboren. Meine Eltern, Schulleiter Wilhelm Bock und seine Frau Gertrud, geb. Kohlstock, siedelten bald nach Gotha über; dort besuchte ich von Ostern 1910 bis Ostern 1913 die Realschule, danach das Gymnasium Ernestinum, dessen Realgymnasialabteilung ich Ostern 1922 mit dem Zeugnis der Reife verließ. Mit dem Sommersemester 1922 begann ich mein medizinisches Studium in Marburg an der Lahn, wo ich nach fünf vorklinischen Semestern mein Physikum und das Turn- und Sportlehrerexamen bestand. Um eine möglichst vielseitige klinische Ausbildung zu genießen, studierte ich zwei Semester in München und je eins in Jena, Bonn und Hamburg; hier beendete ich im Juni 1927 mein medizinisches Staatsexamen. Seit dem 1. Juli 1927 bin ich Medizinalpraktikant am Allgemeinen Krankenhause St. Georg zu Hamburg, wo ich zunächst vier Monate in dem Pathologischen Institut von Professor Dr. Wohlwill tätig war. Seit dem 1. November 1927 arbeite ich auf der I. medizinischen (Direktorial-)Abteilung von Professor Dr. Hegler.

Es sei mir gestattet, an dieser Stelle Herrn Prof. Dr. Wohlwill meinen aufrichtigen Dank für Anregung und Unterstützung bei der vorliegenden Arbeit auszusprechen.